症例報告

インプラント–ガイデッドサージェリーにおいてアーチファクトが出現する場合のシミュレーションソフト上でのマッチング解決策

嶋田　陽介[1,2]，慶田　喜久[1,2]，下地　柳盛[2]，平識　善大[1,2]，仲若　三男[1,2]

The solution of matching on computer simulation soft in the case of artifacts for the implant-guided surgery

Yosuke Shimada[1,2]，Yoshihisa Keida[1,2]，Ryusei Shimoji[2]，Yoshihiro Heshiki[1,2]，Mitsuo Nakawaka[1,2]

緒　言

口腔を健康に保つことは全身の健康維持に重要であり，口腔インプラント治療は歯を喪失した場合において口腔機能を回復する有力な手段となる．インプラント体埋入などの外科治療や骨・軟組織のマネジメントを伴うことから，術者による適切な診断および治療技術が必須となる．口腔内の状況を把握するために，残存歯列と欠損部の状態，顎堤の形態，口底の形態，欠損部と対合歯のクリアランス，下顎管までの距離，オトガイ孔の位置，上顎洞底・鼻腔底までの距離，顎骨・上顎洞内の異常の有無を理解する必要がある．

近年においては，歯科デジタル技術を用いてインプラントサージカルガイドプレートを設計することで，患者の口腔内状況と解剖学的な特徴を術前に理解することが可能となり，術者の経験や技術に頼ったフリーハンドで行う場合と比較すると外科処置後の治癒や補綴装置の設計において，より良い治療結果が期待されている[1]．2020 年の口腔インプラント治療方針ではインプラント体の埋入においては，サージカルガイドプレートを使用することが推奨されている[2]．

CT データを使用したインプラント埋入シミュレーションソフトを用いて歯科用 3D プリンターでインプラント埋入用サージカルガイドプレートを作製する際においての問題点として，患者の口腔内に多数の金属補綴装置が存在する場合においては，散乱線のアーチファクトが出現し，サージカルガイドプレート作製時における CT データと診断用模型 STL データとのシミュレーションソフト上のマッチングが困難となる場合がある．本症例はアーチファクトが出現した場合におけるサージカルガイドプレート作製の解決策として，#46, #47 欠損に対する 2 本のインプラント補綴歯科治療に診断用模型に院内で独自に加工したタグを使用したマッチング解決策を臨床に応用したので報告する．

症例の概要

症　例：患者，71 歳男性
初　診：2020 年 2 月
主　訴：右側臼歯部で咬むと痛い
既往歴：特記事項なし
現病歴：#47 に咬合痛と打診痛を認め，2020 年 2 月に当院を受診した．
現　症：（口腔内所見）#47 歯頸部歯肉に腫脹が確認される．
（画像所見）　パノラマ画像より #47 近心歯頸部には骨吸収および根尖病変が認められる（図 1）．
治療方針：前処置として歯周初期治療は終了し，歯の動揺はないことを確認した．#47 に歯根破折およ

[1] 医療法人 なかわか
[2] スタディグループ GSK
[1] Medical Corporation NAKAWAKA
[2] Study Group GSK
2020 年 9 月 25 日受付　　2020 年 12 月 21 日受理

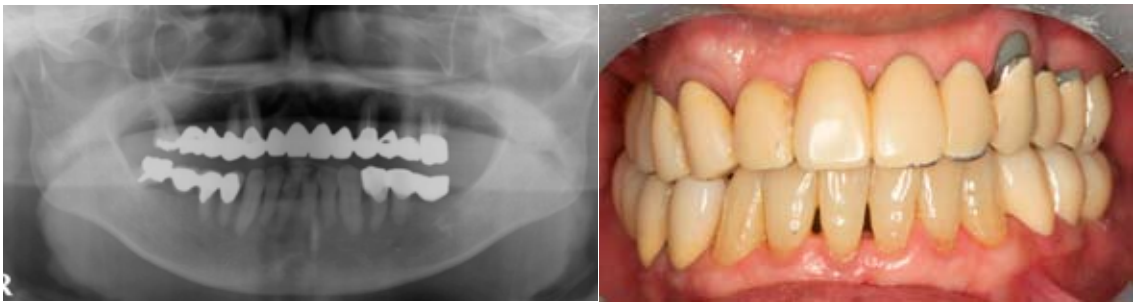

図 1　初診時パノラマ X 線写真と口腔内写真

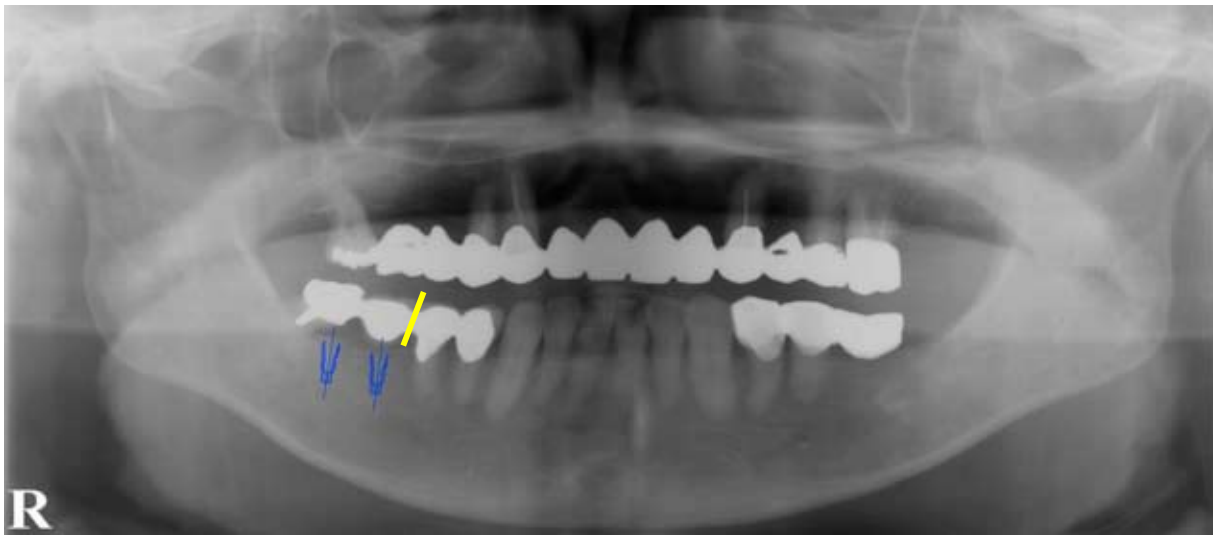

5			4	4					4		4	5	
7	**6**	**5**	**4**	**3**	**2**	**1**	**1**	**2**	**3**	**4**	**5**	**6**	**7**
7		3	3	3	3	3	3	3	3	3	3		

図 2　歯周基本検査結果と治療方針
黄線でブリッジを切断して，#46, #47 相当部にインプラントを埋入

び根尖病変を認めるため，保存不可と判断した．#45 と #46 ポンティックの連結部位でブリッジを切断し，#47 抜歯を行う．抜歯後の #46, #47 の補綴治療はインプラント支持補綴装置による右側臼歯部の咬合支持の獲得を目標とした（図 2）．

治療経過

これまでに報告されているサージカルプレートを使用したコンピュータガイデッドインプラント治療のプロトコルにおいては，撮影した CT 画像と口腔内スキャナーにて光学印象した STL データ，または診断用模型を歯科用 3D モデルスキャナーにて取り込み，STL に変換したデータをインプラント埋入用シミュレーションソフトのマッチング機能により一致させ，サージカルガイドプレート作製やインプラント支持補綴装置のデザインを行うのが手順となっている[1]．しかしながら本症例においては，患者の口腔内には既に金属補綴装置が多数存在するため（図 1），CT 画像においてアーチファクトが出現することが予測され，診断用模型を歯科用 3D モデルスキャナー（Identica Light，i-CAST）にて取り込んだ STL データに変換した画像とシミュレーションソフト上（Dentiq Guide, 3D Ⅱ）でのマッチングが困難となることが予測された．

この問題を解決するために，当院では独自に加工したアルミニウム製品を応用して，バキュームフォーマー（バキュームアダプター，山八歯材工業）でタグ付きのマッチング用ステントを作製した（図 3）．このタグは汎用品のアルミニウム製品（アルミ平リベット，JAN：4979874469748 サイズ 3 × 10,

図 3　バキュームフォーマーを利用してタグを取り込んだマッチング用のステント完成

図 4　マッチング用のステントを装着して CT 撮影

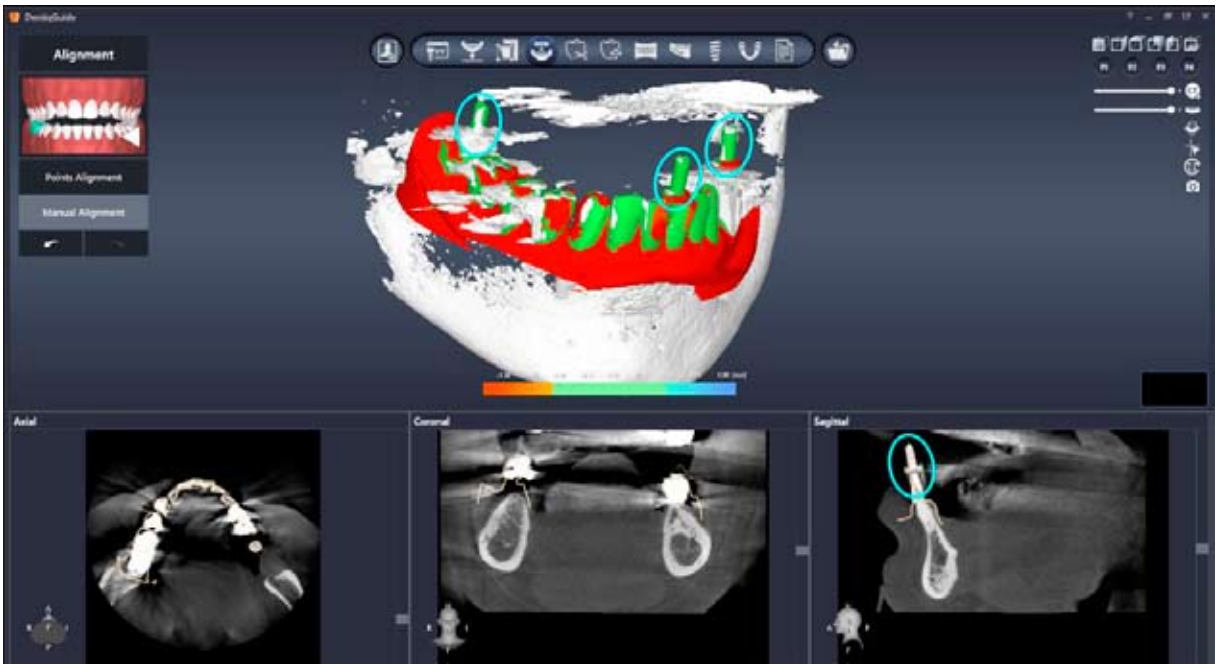

図 5　シミュレーションソフト上でのマッチング工程
サークルで囲まれたタグを目印に任意の 3 ポイントを選択する

YAHATA）を当院で加工し，オートクレーブ滅菌を行ったものである．患者の同意を得た上で，このステントを口腔内に装着した状態で CT 撮影を行い（図 4），シミュレーションソフト上で STL データとマッチングを行った．当院で使用しているシミュレーションソフトのマッチング工程においては，タグを目標として任意の 3 点を選択し，オートマッチング機能にて CT 画像と診断用模型データとの処理を実行した（図 5）．アーチファクトが強く出現する CT 画像であっても，シミュレーションソフト上でのマッチング精度は高く再現された（誤差：－0.25 mm ～0.25 mm 範囲内）．

マッチング後の工程では画像上のタグは不必要であるため，ソフトの Tooth removal mode でタグを消去すればサージカルガイドプレート設計には影響しない（図 6）．処置当日に先行して #47 抜歯を行った後，この方法で歯科用 3D プリンター（Formlabs Form2，Formlabs）を用いて作製したインプラント埋入用サージカルガイドプレートを使用して，#46, 47 相当部にインプラント埋入手術（DENTIS s-Clean Tappered-RBM ϕ 4.1×10 mm 2 本）を行った（図 7）．

#46，#47 インプラント埋入後，約 1 カ月後に測定したオステル ISQ 値は 70 を超えていたため，スクリュー固定のプロビジョナルレストレーションを装

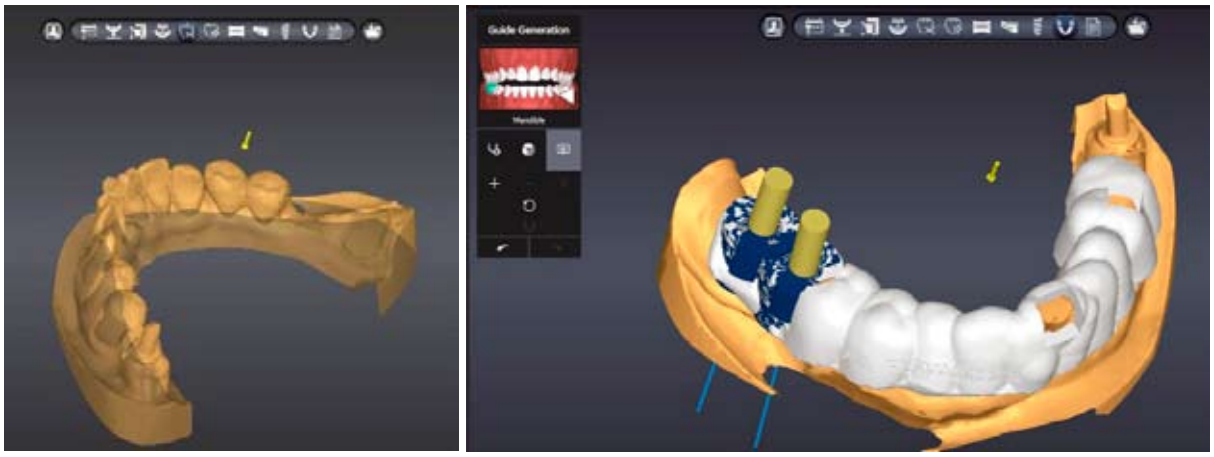

図 6　シミュレーションソフトにおける Tooth removal mode でマッチング用タグを消去すれば，インプラントサージカルガイドプレートの設計の妨げとはならない

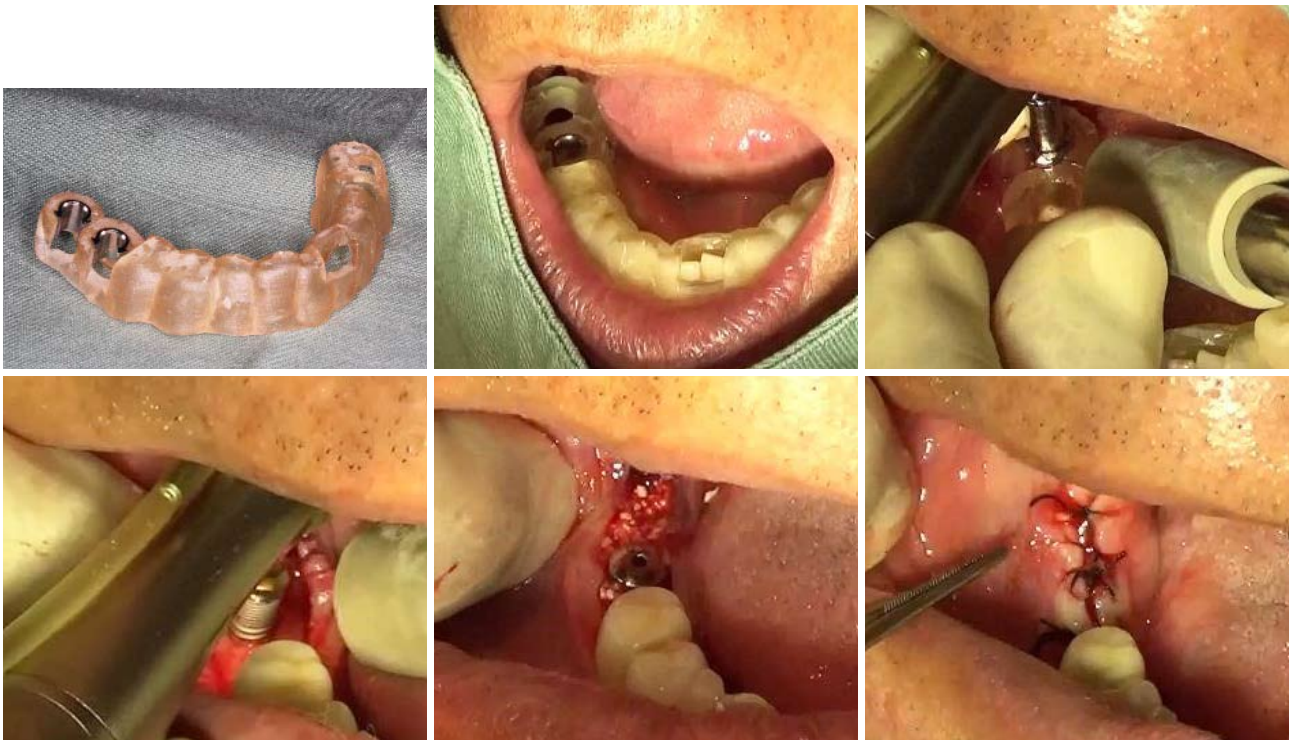

図 7　ガイドを用いたインプラント埋入

着した（図 8）．プロビジョナルレストレーションにおいてもスクリューホールの位置は，シミュレーションソフト上の設計部位と同部位であることが確認された. #46，47 のプロビジョナルレストレーション装着後，左側下顎臼歯部のブリッジを除去し，#34, #35 はそれぞれ単冠のジルコニアクラウンを装着した．#36 は右側と同様にサージカルガイドプレートを作製してインプラント（DNETIS s-clean Tappered φ 4.1×10 mm）を埋入後，プロビジョナルレストレーションを装着した．左右臼歯部の咬合支持獲得と咬合関係を確認した後，#36，46，47 にジルコニアクラウンを装着した（図 9）．

治療結果

2020 年 3 月 26 日，#45, #46, #47 補綴装置除去後，同日に #47 抜歯およびインプラント埋入．その後，2020 年 7 月 28 日，#36, 46, 47 にジルコニアクラウンセット完了までのおよそ 4 カ月間の治療期間内においては，咀嚼機能，審美の点で日常生活に支障をきたすことはなかった．治療期間の短縮，コストを軽減して治療をゴールまで導くことが可能であった．

本症例で使用したマッチング用ステントの精度の

図８　#46, #47 プロビジョナルレストレーション装着
スクリューホールの位置はシミュレーションソフト上の設計部位と同部位

図９　治療終了後のパノラマＸ線写真

図 10　最終補綴セット

評価は困難であるが，治療終了後 3 カ月経過時のリコールにおいても治療後短期間ではあるが，患者も満足している（図 10～12）．今後は症例を蓄積し，適応基準の検証が必要であると考えられる．

考　　察

口腔インプラント治療は，歯を喪失した場合において口腔機能を回復する有力な手段である．欠損部位に対して，最終補綴装置の形態を想定して歯列を含む補綴装置を歯科医師と歯科技工士が連携しながら，ワックスアップを行い（診断用ワックスアップ），その補綴装置を支持するのに必要な本数のインプラント体を適切な方向に埋入するための治療計画を立案する．従来，診断用ワックスアップは，歯科医師と歯科技工士が診断用模型上で咬合を確認しながら手作業で作製していたが，近年の歯科デジタル技術の発展により，コンピュータを用いたインプラント埋入シミュレーションソフト上で作製することが可能となった．この技術の発展により，術者は予知性が高く，パーソナライズされた侵襲の少ないインプラント治療が可能となった．

一方でシミュレーションソフトを使用する場合には，CT 画像と診断用模型をスキャンした STL データのマッチングを実行する際において，口腔内に金属補綴装置が存在すると CT 画像に散乱線によるアーチファクトが出現し，画像上でのマッチングが困難となることも報告されている[3]．また，歯科メーカーにインプラント埋入サージカルガイドプレートを外注する場合においても，マッチングの際に CT 画像にアーチファクトが発生しないように，アーチファクトの原因となる金属補綴装置などを可能な限り取り除くことが推奨されている．本症例においては，この問題を解決するために院内で加工したタグ付きのマッチング用ステントを患者の同意を得た上で装着した後に CT 撮影を行い，このタグを目標としてシミュレーションソフト上で診断用模型の STL データとのマッチングを行った．

当院のマッチング用ステントにおける適応基準としては，①マッチング用ステントの固定源となる残存歯数が多いこと，②マッチング用ステントの支持となる歯に動揺がないこと，③治療期間中に金属補綴装置を除去した場合においては，咀嚼機能の維持が保てないと判断されることの 3 条件を満たすこととしている．使用したタグ付きのマッチング用ステントは生体内に埋入するものではなく，CT 撮影時のみに使用する取り外し可能な装置であり，口腔内

図 11　治療終了後 3 カ月経過時のパノラマ X 線写真

図 12　治療終了後 3 カ月経過時の口腔内写真

における調整も必要ない．これまでに報告されているコンピュータガイデッドインプラント治療のプロトコルでは，口腔内に多数の金属補綴装置が存在する場合においては，前処置として金属補綴装置を外すことが推奨されている[4]．金属補綴装置を外した場合では，シミュレーションソフト上でのマッチングの際に対合との咬合関係や顎位が不正確となり，最終補綴装置であるインプラント支持補綴装置のデザイン精度が低下することが危惧される．

本症例においては，プロビジョナルレストレー

ションにおけるスクリューホールの位置はシミュレーションソフトで設計した位置とほぼ同位置であり，インプラント支台補綴装置の精度の面では大きな問題がなかったと判断している．ガイド作製は専門メーカーに依頼することが一般的であるが，ガイド作製を外注した場合においては，ガイド作製までの時間が必要なこと，コストも増えることが患者の負担につながると考えられる．これまで院内でのサージカルガイドプレート作製が困難と考えられた症例においても，一定の適応基準を満たすと判断された場合においては，本症例のマッチング解決策を利用することにより，臨床応用可能なサージカルガイドプレートを作製することが可能であると考えられる．

しかしながら，本症例で使用したマッチング用ステントは当院の設定した適応基準である①マッチング用ステントの固定源となる残存歯数が多いこと，②マッチング用ステントの支持となる歯に動揺がないこと，③治療期間中に金属補綴装置を除去した場合においては，咀嚼機能の維持が保てないと判断される症例に対して有用であると考えられる．口腔内に多数の金属補綴装置が存在し，さらに上記の適応基準を満たさない症例は，本症例の解決策を利用することが困難となることも考えられる．このような症例の対策としては，既に商品化されており，精度の評価，使用法や適応基準が明確に示されたマッチング用システムを利用することが望まれる[5,6]．

本症例において，このマッチング法で使用したタグは当院で加工して応用したものであるため，インプラント治療におけるマッチング用ステントタグとして医療用製品の開発が期待される．今後は症例を蓄積し，適応基準の検証が必要であると考えられる．

結　論

本症例では，インプラント治療においてマッチング用ステントタグを使用することで，口腔内に多数の金属補綴装置が存在し，シミュレーションソフト上でのマッチングが困難となる問題を解決することが可能であると示唆された．近年のデジタル歯科学では機器の開発進歩が著しく発展している．歯科デジタル機器の臨床応用は歯科治療を行う上で有用性が高く，今後さらに適応範囲は拡大していくと考えられる．

本症例において開示すべき利益相反状態はない．

文　献

1）Mora MA, Chenin DL, Arce RM. Software tools and surgical guides in dental-implant-guided surgery. Dent Clin North Am 2014; 58: 597-626.

2）會田英紀，上林　毅，玉置幸道，ほか．口腔インプラント治療におけるデジタル技術の応用．公益社団法人 日本口腔インプラント学会 編．口腔インプラント治療指針 2020　検査法・診断からリスクマネジメントまで．第 3 版．医歯薬出版；2020. p.73-75.

3）Rosen B. Radiological template and CAD/CAM surgical guides. J of IMAB 2016; 22: 1285-1295.

4）DE Vico G, Ferraris F, Arcuri L, et al. A novel workflow for computer guided implant surgery matching digital dental casts and CBCT scan. Oral Implantol（Rome）2016; 9: 33-48.

5）Bone Navi System サージカルガイド．和田精密歯研株式会社．http://www.bionic-jp.com/html/guide.html.（2020 年 9 月 10 日）

6）製品情報 エールガイド（サージカル）とは．株式会社エールジャパン．http://www.ar-japan.com/surgicalguide/#a04.（2020 年 9 月 10 日）