症例報告

上顎前歯部審美領域における Central-Lateral Dilemma 解決策としてのコンピューターガイデッドインプラント治療

嶋田　陽介，山田　龍樹，赤崎　文平，下地　柳盛，平識　善大，仲若　三男

The solution of Central-Lateral Dilemma in the maxillary anterior esthetic region using the computer guided implant therapy

Yosuke Shimada, Tatsuki Yamada, Bunpei Akasaki, Ryusei Shimoji, Yoshihiro Heshiki, Mitsuo Nakawaka

緒　　言

上顎前歯部審美領域のインプラント治療においては，インプラント支持補綴装置と残存歯との調和を整えることが重要となる．上顎前歯部における違和感のないインプラント治療は，適切なオッセオインテグレーションの獲得と補綴物形態のみならず，インプラント周囲の自然な歯肉形態と顔貌・リップラインとの調和によって獲得される．しかしながら，抜歯を伴うインプラント治療は常に抜歯窩における骨吸収のリスク，さらには歯肉粘膜の退縮が危惧される．喪失した歯間乳頭の再構築は，現在の歯科治療において困難な課題である[1]．特に中切歯と側切歯の 2 歯欠損ケースにおいては，その解剖学的特徴（歯根間距離が小さい、唇側の骨が薄いなど）から Central-Lateral Dilemma とも呼ばれる困難に遭遇することがある[2]．本症例は，#11，#12 欠損に対する 2 本のインプラント補綴歯科治療において Central-Lateral Dilemma を回避するための解決策として，インプラント埋入シミュレーションソフトと歯科用 3D プリンターによるインプラント埋入用サージカルガイドプレートとボーンスプレッド用サージカルガイドプレートを作製し，臨床に応用したので報告する．

症例の概要

症例：患者 52 歳，男性
初診：2018 年 5 月
主訴：上顎前歯が痛い
既往歴：特記事項なし
現病歴：#11，#12 に自発痛と打診痛を認めたため治療を希望し，2018 年 5 月に当院を受診した．
現症：（口腔内所見）#11，#12 歯間乳頭部に腫脹が認められる（図 1）．
（画像所見）#11，#12 ともに垂直破折および根尖病変が確認される（図 2，3）．
（診断名）#11，#12 歯根破折
治療方針：#11，#12 ともに歯根破折，根尖病変を認めるため，保存不可と判断した．インプラント初期固定を十分に獲得することを最優先に考慮し，抜歯およびソケットプリザベーション後インプラント埋入を行うステージドアプローチとした．

治療経過

先行して #11，#12 の抜歯を行い、唇側歯槽骨と束状骨の骨吸収を最小限に抑制する目的で抜歯窩に人工骨（Bio-Oss，Geistlich）を充塡して縫合した．#11，#12 の欠損部には治癒期間に可撤式暫間義歯をセットした（図 4）．

抜歯後およそ 2 カ月後に抜歯部位の治癒を確認するため CT 撮影を行い，インプラント埋入可能と判断したためインプラントシミュレーションソフト（Dentiq Guide，3DII）を利用してインプラントサージカルガイドプレートを設計した（図 5, 6）． シミュレーションソフト上で＃ 11，＃ 12 部位に 2 本のインプラントを設定したところ，インプラント間距離

医療法人 なかわか
MEDCAL CORPORATION NAKAWAKA
2019年12月20日受付　　2020年1月27日受理

図１　初期治療完了後口腔内写真

図２　初診時パノラマＸ線写真

図３　リップラインとデンタルＸ線写真

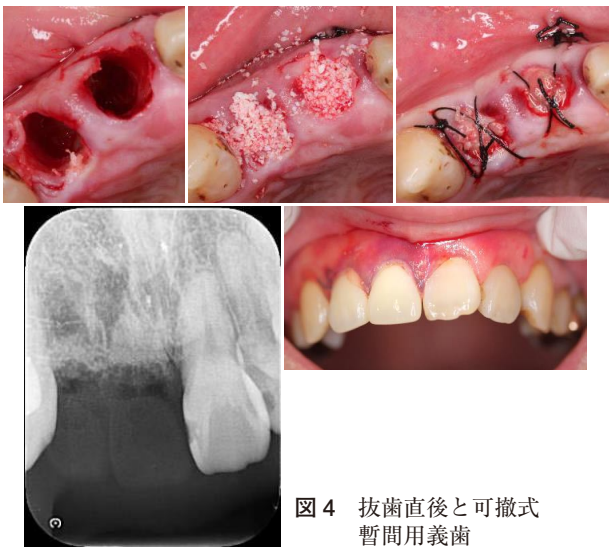

図４　抜歯直後と可撤式
暫間用義歯

図５　抜歯後およそ２カ月後

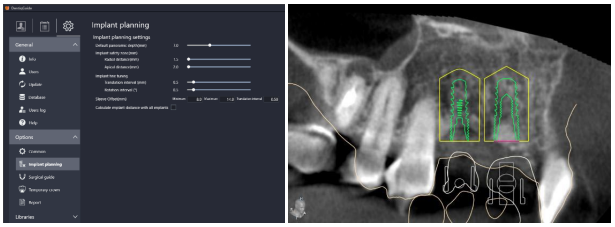

図６　インプラント埋入
シミュレーション

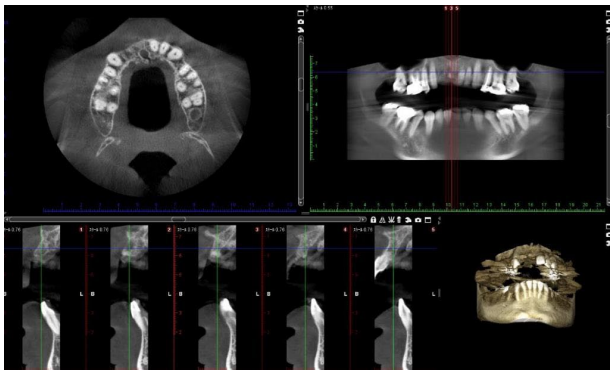

図 7　切歯管位置確認 CT 画像

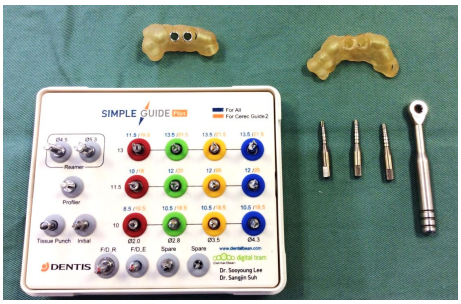

図 8　インプラント埋入用サージカルガイドプレートとボーンスプレッド用サージカルガイドプレート

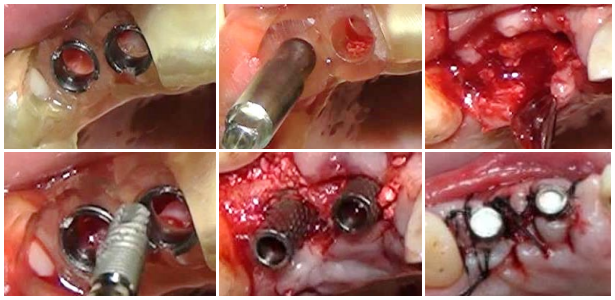

図 9　インプラント埋入

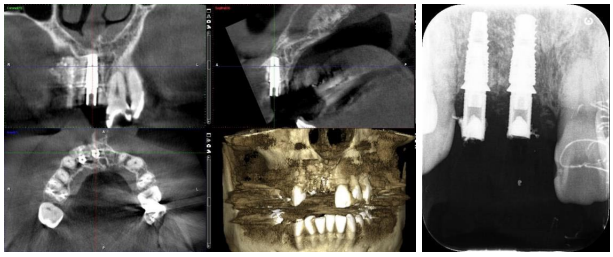

図 10　インプラント埋入直後 CT 画像とデンタル X 線写真

3.0 mm は確保可能であった．# 11 部位は切歯管に近接しており，また唇側歯槽骨が薄いことが認められた（図 7）．インプラント埋入手術時に，埋入位置のわずかなずれにより Central-Lateral　Dilemma による問題を生ずる可能性が危惧された．

これらの問題を回避するため，サージカルガイドプレートを用いたインプラント手術と唇側歯槽骨の骨幅拡大とコンデンス，およびインプラント窩の鈍的形成を目的にボーンスプレッダー（Platon）用の 2 つのサージカルガイドプレートの作製を計画した．インプラント埋入用サージカルガイドプレートとボーンスプレッド用サージカルガイドプレートを歯科用 3D プリンター（Formlabs Form2，Formlabs）で作製した（図 8）．

インプラント埋入術中においては，最初にインプラント埋入用サージカルガイドプレート（スリーブあり）にて，#11，#12 インプラント埋入予定部位にプレドリル（SIMPLE GUIDE Plus，DENTIS）を貫通させた．プレドリル部位の骨幅を広げるためにボーンスプレッド用サージカルガイドプレート（スリーブなし）をセットしてボーンスプレッダー（Platon）を使用して拡大した．十分にインプラント埋入部位の骨幅が拡大したのを確認後，インプラント埋入用サージカルガイドプレートに変更して #11，#12 部位にインプラント（DENTIS　s-Clean

図 11　#11，#12 プロビジョナルレストレーション

Tappered-RBM　ϕ 3.7 × 10 mm，ϕ 4.1 × 10 mm）を埋入し，人工骨を充填して縫合した（図 9，10）．

#11，#12 インプラント体のオッセオインテグレーション獲得までの期間においては，#11，#12 連結スクリュー固定のプロビジョナルレストレーションを装着した．免可期間中は対合との咬合接触を避け，反対側の歯肉との調和を保つようにサブジンジバルカントゥアーを調整した（図 11）．

術後およそ 2 カ月後にオステル ISQ 値を測定した．#11，#12 埋入のインプラントの ISQ 測定値は 70 を超えていた．術後およそ 6 カ月後にジルコニアフレーム + ガラスセラミックのインプラント支持補綴装置を歯科用 CAD ソフト（exocad，exocad）を

図 12　ジルコニアクラウン上部構造装着

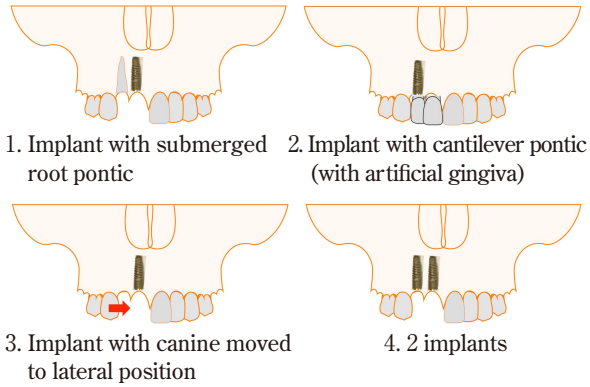

図 13　Central-Lateral Dilemma に対する解決策

用いて設計し，切削加工機（DWX-51D，Roland DG）およびジルコニア焼成用シンタリングファーネス（Zirmaster 3500，Ci メディカル）を使用してジルコニアセラミックスクラウンを作製して装着した（図 12）．固定方法はスクリュー固定式とし，患者の希望に合わせて色調を調整した．

考　　察

現在の歯科医療において，上顎前歯部審美領域のインプラント埋入をサージカルガイドプレートを使用することなく，術者の経験や技術に頼ったフリーハンドで行うことは，後の補綴修復物の設計や審美的な回復歯間乳頭の獲得を困難にすることがある．上顎前歯部の欠損に対するインプラント補綴歯科治療は，患者の審美的な満足を獲得するとともに，調和のとれた機能性および良好な清掃性も要求される困難な課題である[3]．

本症例は，#11，#12 欠損に対する 2 本のインプラント治療において，審美的に重要である歯間乳頭の保存と歯槽提の吸収，歯肉粘膜の退縮などといった Central-Lateral　Dilemma という困難な問題を回避するため，上顎前歯部欠損の審美領域におけるインプラント支持補綴装置を歯科デジタル機器を用いて診断治療を行った．

Central-Lateral Dilemma に対する解決策として，1. Implant with submerged root pontic，2. Implant with cantilever pontic（with artificial gingiva），3. Implant with canine moved to lateral position，4. 2 implants が考えられる（図 13）．

1. においては歯根を意図的に保存することで，通常のソケットプリザベーションと比較して歯間乳頭の保存や歯槽骨吸収の予防となり大幅な周囲組織の保存可能[4]となるが，本症例では歯根破折と根尖病変が認められるため，適応外と判断した．

2. の延長ブリッジ型インプラント支持補綴装置は，本症例ではインプラント 2 本分のスペースが存在すること，かつ力学的強度を考慮し適応外と判断した．

3. においては抜歯窩に近接する犬歯を歯科矯正により移動させた場合は歯槽骨吸収が大きくなり，歯間空隙の出現リスクも高くなるとの報告がある[3]．さらに本症例においては，全顎的矯正治療を希望していないため適応外と判断した．インプラント 2 本分のスペースが存在するため，4. を採用して可能な限り #11，#12 抜歯後の周囲組織の保存を目指して治療計画を立案した．

本症例では術前にサージカルガイドプレートシミュレーションソフトを使用することで，インプラント埋入方向と深度を正確に患者の口腔内においても再現することが可能であった．さらにボーンスプレッド用サージカルガイドプレートを作製したことにより，インプラント埋入部位の唇側歯槽骨の骨幅拡大とコンデンス，およびインプラント窩の鈍的形成することで切歯管損傷を回避することが可能であった．

本症例の特色として，院内技工によりインプラント埋入用サージカルガイドプレートとボーンスプレッド用サージカルガイドプレートを作製したことにより，Central-Lateral Dilemma のリスクを最小限にする治療を提供することが可能であったと考えられる．また，本症例においては歯肉などの軟組織ボリュームも検討する必要があると考えられた．

本術式においては 2 本のインプラント埋入部位に十分な角化歯肉が存在し，埋入後の歯肉ボリュームは反対側と比較しても差異がないと判断したため，今後は経過観察を行う．インプラント支持補綴装置

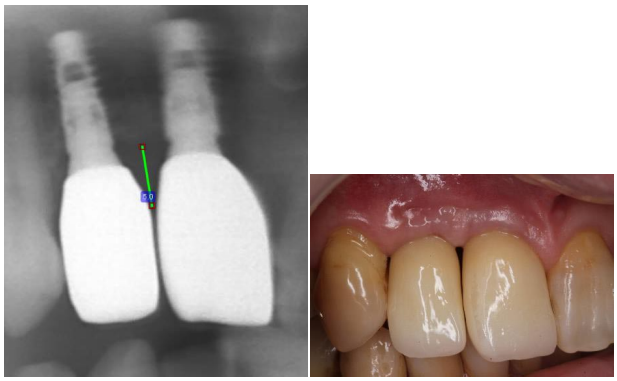

図 14　インプラント間距離と歯間乳頭

表 1　隣接面間距離と歯冠乳頭高径の関係

CLASS	Restorative Environment	Proximity Limitations	Vertical Soft Tissue Limitations
1	Tooth – Tooth	1	5.0 mm
2	Tooth - Pontic	N/A	6.5 mm
3	Pontic – Pontic	N/A	6.0 mm
4	Tooth –Implant	1.5 mm	4.5 mm
5	Implant – Pontic	N/A	5.5 mm
6	Implant – Implant	3.0 mm	3.5 mm

文献4）より改変

セット後の口腔内写真においては，歯冠乳頭にやや空隙を認めるが（図 14），Salama H らはインプラント治療における歯間乳頭形成の難易度分類を報告しており，歯冠部のコンタクトポイントの最根尖側から歯冠部歯槽骨頂までの距離（Interproximal Height of Bone：IHB）により，以下の 3 つに分け、治療における指針を提唱している．

Class 1 は IHB が 4 ～ 5 mm；軟組織の審美的な結果を得る可能性が高い．

Class 2 は IHB が 6 ～ 7 mm；慎重に対応すべきである．コンタクトポイントの位置をさらに根尖側へ移動させる必要ある．

Class 3 は IHB が 7 mm 以上；軟組織の審美的な結果を得るのがもっとも困難である [5]．

本症例においては，2 本のインプラント上部構造歯冠部コンタクトポイントから歯冠部歯槽骨頂までの距離は 5.0 mm であり，歯間乳頭の再生はクリーピングにより審美的な結果が期待される（表 1）．

結　　論

本症例では，上顎前歯部審美領域のインプラント治療にインプラント埋入シミュレーションソフトと歯科用 3D プリンターによるインプラント埋入用サージカルガイドプレートとボーンスプレッド用サージカルガイドプレートを作製し臨床に応用することで，Central-Lateral Dilemma とも呼ばれる困難な問題を回避することが可能であると示唆された．

近年のデジタル歯科学では機器の開発進歩がすさまじい勢いで発展している．歯科デジタル機器の臨床応用は歯科治療を行う上で有用性が高く，今後さらに適応範囲は拡大していくと考えられる．

本症例において開示すべき利益相反状態はない．

文　　献

1）Funato A, Salama MA, Ishikawa T, et al. Timing, positioning, and sequential staging in esthetic implant therapy: A four-dimensional perspective. Int J Periodontics Restorative Dent 2007; 27: 313-323.

2）Singh VP, Uppoor AS, Nayak DG, et al. Black triangle dilemma and its management in esthetic dentistry. Dent Res J (Isfahan) 2013; 10: 296-301.

3）Tanaka OM, Furquim BD, Pascotto RC, et al. The dilemma of the open gingival embrasure between maxillary central incisors. J Contemp Dent Pract 2008; 9(6): 92-98.

4）Salama MA, Ishikawa T, Salama H, et al. Advantages of the root submergence technique for pontic site development in esthetic implant therapy. Int J Periodontics Restorative Dent 2007; 27: 521-527.

5）Salama H, Salama MA, Garber D, et al. The interproximal height of bone: a guidepost to predictable aesthetic strategies and soft tissue contours in anterior tooth replacement. Pract Periodontics Aesthet Dent 1998; 10: 1131-1141.